М.Р. Сапин,
Д.Б. Никитюк,
Л.М. Литвиненко

АТЛАС
АНАТОМИИ ЧЕЛОВЕКА ДЛЯ СТОМАТОЛОГОВ

Москва
ИЗДАТЕЛЬСКАЯ ГРУППА
«ГЭОТАР-Медиа»
2011

УДК 611(084.4)
ББК 28яб
С19

Издано при финансовой поддержке Федерального агентства по печати и массовым коммуникациям в рамках Федеральной целевой программы «Культура России»

Рецензенты:
Колесников Л.Л. – академик РАМН, профессор, доктор мед. наук, зав. кафедрой анатомии человека МГМСУ;
Макеева И.М. – профессор, доктор мед. наук, зав. кафедрой терапевтической стоматологии Первого Московского государственного медицинского университета им. И.М. Сеченова.

Сапин М.Р., Никитюк Д.Б., Литвиненко Л.М.

С19 Атлас анатомии человека для стоматологов. – М. : ГЭОТАР-Медиа, 2011. – 600 с. : ил.

ISBN 978-5-9704-1799-7

Атлас содержит более 500 иллюстраций, на которых изображены кости черепа, связки, мышцы, мягкие ткани зубочелюстного аппарата человека, в том числе клеточные пространства в области головы и шеи. Более чем на 100 рисунках показаны индивидуальные и возрастные особенности строения зубов, их топография, развитие, варианты и аномалии, а также кровоснабжение и иннервация. Представлены изображения микроскопических картин зубов, костей, мышц и мягких тканей.

В издании использована терминология современной Международной анатомической номенклатуры.

Атлас представляет интерес как для студентов стоматологических факультетов и вузов, так и для практикующих врачей.

УДК 611(084.4)
ББК 28яб

Права на данное издание принадлежат ООО Издательская группа «ГЭОТАР-Медиа». Воспроизведение и распространение в каком бы то ни было виде части или целого издания не могут быть осуществлены без письменного разрешения ООО Издательская группа «ГЭОТАР-Медиа».

© Коллектив авторов, 2009
© ООО Издательская группа «ГЭОТАР-Медиа», 2010
© ООО Издательская группа «ГЭОТАР-Медиа», оформление, 2010

ISBN 978-5-9704-1799-7

oborot1.indd 1 16.07.2010 16:06:52

ПРЕДИСЛОВИЕ

«Атлас анатомии человека для стоматологов» предназначен для студентов стоматологических факультетов и практических врачей врачей-стоматологов. В атласе имеется 533 рисунка, большинство из них посвящены костям черепа, связкам, мышцам и другим мягким тканям зубо-челюстного аппарата человека, а также клеточным пространствам области головы и шеи. Более чем на 100 рисунках изображены строение и топография, кровоснабжение и иннервация постоянных и молочных зубов, их индивидуальные и возрастные особенности, этапы и варианты развития, аномалии.

В атласе уделено необходимое внимание и другим частям тела человека, анатомию которых должен знать врач любой специальности, в том числе и врач-стоматолог. На рисунках атласа достаточно подробно показана анатомия стенок туловища, а также органов, расположенных в грудной и брюшной полостях, в полостях таза, костей, суставов, мышц и других тканей верхних и нижних конечностей, строение которых важно знать врачу, в какой бы области он ни работал.

В атласе имеются рисунки и микрофотографии микроскопического строения не только зубов, десен и других органов зубо-челюстного аппарата, но и костей, мышц, различных мягких тканей тела человека.

Подписи к рисункам сделаны с использованием русских медицинских (анатомических) терминов в соответствии с Международной анатомической и гистологической номенклатурой.

Рядом с рисунками расположен текст, краткое описание зубов и всех органов зубо-челюстного аппарата, а также других органов и частей тела. Название всех органов и их частей в тексте атласа приведены и по-русски, и по-латыни, как это принято в медицинской (анатомической) учебной и научной литературе.

Настоящий Атлас будет интересным и полезным не только специалистам-стоматологам, но и врачам других специальностей, да и просто читателям, желающим узнать строение, анатомию и зубов, и любых других органов.

ВВЕДЕНИЕ

Организм человека состоит из клеток и межклеточного вещества.

Клетка *(cellula)* является элементарной единицей живого, она имеет оболочку (цитолемму) и цитоплазму, состоящую из гиалоплазмы и расположенных в ней органелл, включений и ядра.

Клетки и их производные объединяются в ткани: эпителиальную, соединительную, мышечную и нервную. Каждая ткань выполняет определенные функции.

Эпителиальная ткань *(textus epithelialis)* покрывает и защищает поверхность тела и слизистых оболочек (покровный эпителий), а также образует различные по величине и по строению железы (железистый эпителий).

Соединительная ткань *(textus connectivus)* выполняет опорную, разграничительную, защитную (механическую) и питательную (трофическую) функции. Различают волокнистые соединительные ткани (рыхлую и плотную) и соединительные ткани со специальными свойствами (ретикулярную, жировую, пигментную), а также твердые, опорные ткани (скелетные – костную и хрящевую) и жидкую (кровь).

Мышечная ткань *(textus muscularis)*, обладающая сократительными функциями, подразделяется на исчерченную (скелетную) ткань, образующую скелетные мышцы, и неисчерченную (гладкую) мышечную ткань, участвующую в образовании стенок полых внутренних органов, кровеносных и лимфатических сосудов. Специальный вид мышечной ткани (сердечная) образует сердце.

Нервная ткань *(textus nervosus)* образует нервную систему, регулирующую все функции тела человека, устанавливающую взаимоотношения с внешней средой. Из нервной ткани построены головной и спиной мозг, черепные и спинномозговые нервы.

Из тканей и их сочетаний состоят органы. Органы образуют системы и аппараты органов, которые формируют целостный организм.

УЧЕНИЕ О КОСТЯХ – ОСТЕОЛОГИЯ (OSTEOLOGIA)

Кости образуют твердый скелет, который состоит из позвоночного столба (позвоночника), грудины и ребер (костей туловища), черепа, костей верхних и нижних конечностей (рис. 1). Скелет (*skeleton*) выполняет функции опоры, движения, защиты, а также является депо различных солей (минеральных веществ). Красный костный мозг, расположенный внутри костей, вырабатывает клетки крови (эритроциты, лейкоциты, и др.) и иммунной системы (лимфоциты).

Скелет человека состоит из 206 костей. Из них: 36 непарных и 85 парных.

Классификация костей

С учетом формы и строения различают длинные (трубчатые) кости, короткие (губчатые), плоские (широкие), смешанные и воздухоносные кости (рис. 2).

Длинные кости имеют удлиненное тело кости – диафиз, и утолщенные концы – эпифизы. На эпифизах находятся суставные поверхности для соединения с соседними костями. Часть длинной кости, находящуюся между диафизом и эпифизом, называют метафизом. Среди трубчатых костей выделяют длинные трубчатые кости (плечевая, бедренная и др.) и короткие трубчатые кости (пястные, плюсневые и др.).

Короткие кости, или губчатые, имеют кубическую или полигональную форму. Такие кости располагаются в тех частях тела, где большая подвижность сочетается с повышенной механической нагрузкой (кости запястья и предплюсны).

Плоские кости образуют стенки полостей, выполняют защитные функции (кости крыши черепа, таза, грудина, ребра, лопатка).

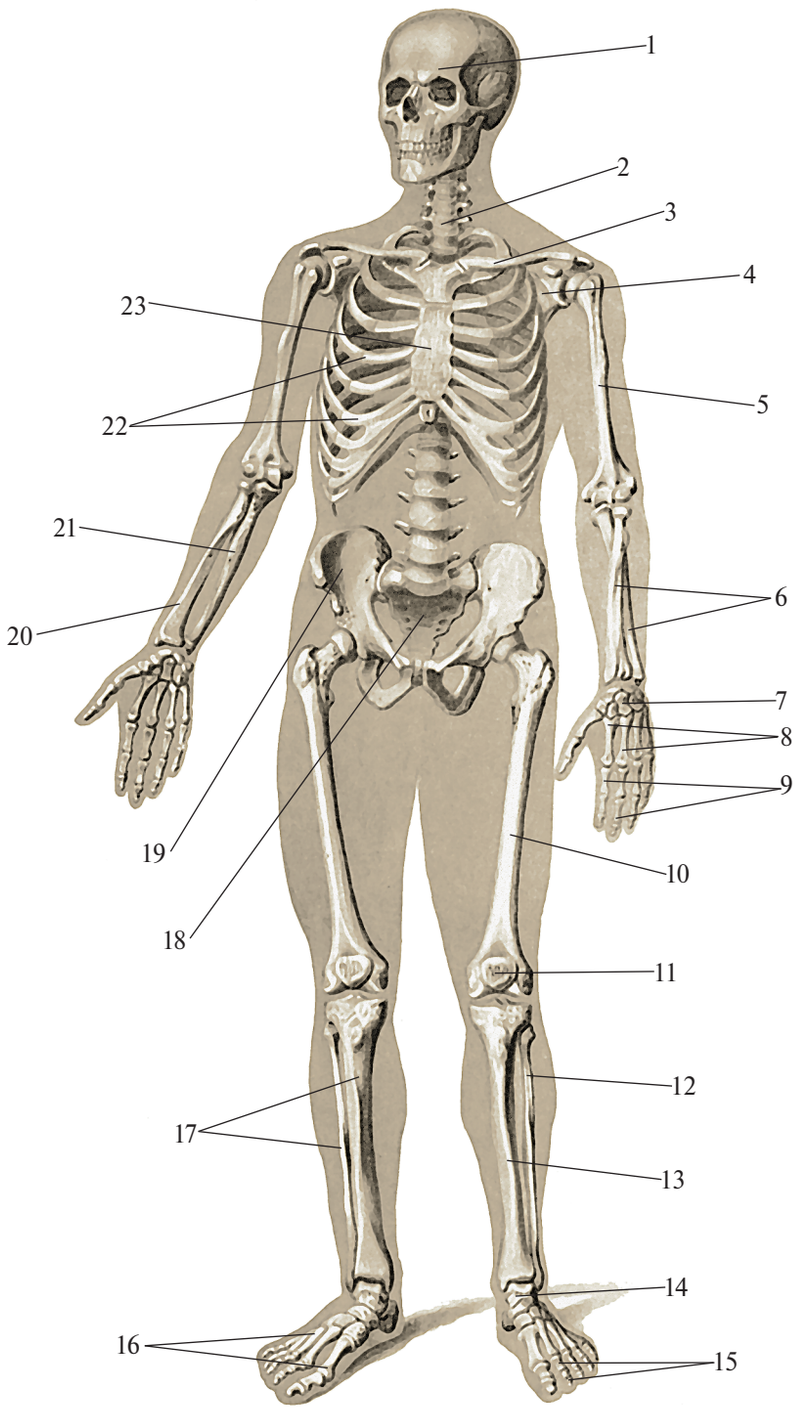

Рис. 1. Скелет человека. Вид спереди.
1 – череп, 2 – позвоночный столб, 3 – ключица, 4 – лопатка, 5 – плечевая кость, 6 – кости предплечья, 7 – кости запястья, 8 – пястные кости, 9 – фаланги пальцев кисти, 10 – бедренная кость, 11 – надколенник, 12 – малоберцовая кость, 13 – большеберцовая кость, 14 – кости предплюсны, 15 – фаланги пальцев стопы, 16 – плюсневые кости, 17 – кости голени, 18 – крестец, 19 – тазовая кость, 20 – лучевая кость, 21 – локтевая кость, 22 – ребра, 23 – грудина.

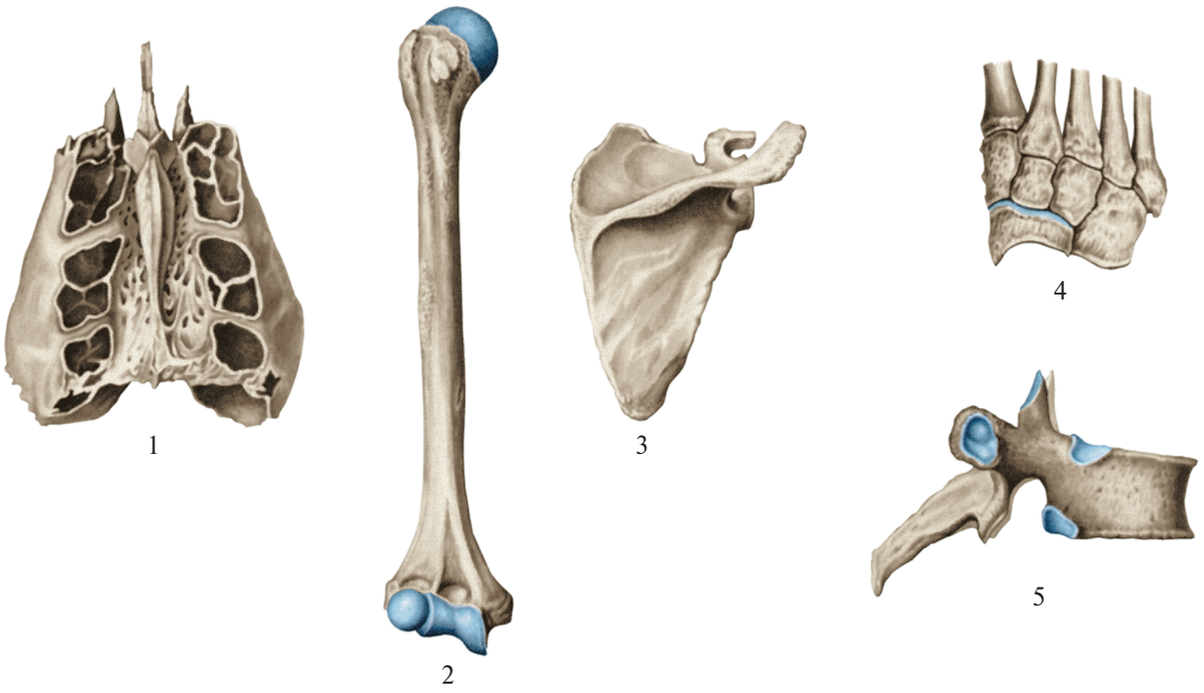

Рис. 2. Кости различной формы.
1 – воздухоносная кость, 2 – длинная (трубчатая) кость, 3 – плоская кость, 4 – губчатые (короткие) кости, 5 – смешанная кость.

Смешанные кости имеют сложную форму, их части имеют вид плоских, губчатых костей (например, позвонки, клиновидная кость черепа).

Воздухоносные кости содержат полости, выстланные слизистой оболочкой и заполненные воздухом. Такие полости имеют некоторые кости черепа (лобная, клиновидная, решетчатая, височные, верхнечелюстные кости). Наличие полостей в костях облегчает массу головы. Эти полости служат также резонаторами голоса.

На поверхности каждой кости имеются возвышения (отростки, бугры), которые называются *апофизами*. Эти места являются местами прикрепления мышц, фасций, связок. В местах прилегания сосудов и нервов на поверхности костей имеются борозды, вырезки. На поверхности каждой кости имеются мелкие *питательные отверстия* (foramina nutritia), через которые проходят кровеносные сосуды и нервные волокна.

Строение кости

В строении кости различают компактное и губчатое вещество (рис. 3).

Компактное вещество (substantia compacta) образует диафиз трубчатых костей, покрывает снаружи их эпифизы, а также короткие (губчатые) и плоские кости. Компактное вещество кости пронизано тонкими каналами, стенки которых образованы концентрическими пластинками (от 4 до 20). Каждый центральный канал вместе с окружающими его пластинками получил название *остеона*, или гаверсовой системы (рис. 4). Остеон является структурно-функциональной единицей кости. Между остеонами находятся вставочные, промежуточные пластинки. Наружный слой компактного вещества образован наружными окружающими пластинками (рис. 5). Внутренний слой, ограничивающий костно-мозговую полость, сформирован